Ein Beitrag zu den Beobachtungen der carcinomatösen Degeneration des Fibromyoma uteri.

Inaugural-Dissertation

zur

Erlangung der Doktorwürde

in der

Medizin, Chirurgie und Geburtshilfe,

welche

nebst beigefügten Thesen

mit Zustimmung der Hohen Medizinischen Fakultät

der Königl. Universität Greifswald

am

Freitag, den 9. August 1895,

Mittags $12^1/_2$ Uhr

öffentlich verteidigen wird

Max Rademacher

aus Nieschen.

Opponenten:

Herr Drd. med. Tschirner.

Herr cand. med. Schnick.

Greifswald.

Druck von Julius Abel.

1895.

Digitized by the Internet Archive
in 2026

https://archive.org/details/IA40154003_0417

Seinen teuren Eltern

in Liebe und Dankbarkeit

gewidmet

vom

Verfasser.

Die von Virchow wegen ihrer histologischen Struktur, Bindegewebe und glattes Muskelgewebe, als Fibromyome oder Myofibrome bezeichneten Neubildungen der Gebärmutter bieten von allen Frauenkrankheiten das grösste Interesse, teils weil sie bei weitem das grösste Contingent aller am Uterus vorkommenden Geschwülste liefern, teils ganz besonders, weil sie durch Complicationen und Veränderungen von der gutartigsten Form bis zur nur sehr selten vorkommenden Malignität die mannigfaltigsten und abwechselndsten klinischen und anatomischen Bilder liefern.

Ihr gewöhnlicher Verlauf ist ein prognostisch durchaus günstiger. Denn einerseits führen sie bei rechtzeitiger chirurgischer Behandlung nach Totalextirpation, ohne Recidive zu bilden, zu einer sicheren Heilung, andrerseits liegen zahlreiche Beobachtungen vor, nach welchen sie durch sachgemässe medicamentöse Behandlung, besonders mit jodhaltigen Mineralquellen, Jodkalium, Arsenik und vor allem Ergotininjectionen in ihrem Wachstum beschränkt und sogar in einzelnen Fällen vollständig zum Schwinden gebracht wurden. Aber auch ohne Behandlung sind sie einer spontanen Rückbildung, der regressiven Metamorphose, fähig. Dieselbe äussert sich in drei verschiedenen Formen. Erstens sind in der Litteratur nicht wenig Fälle berichtet, nach denen Fibromyome

in dem allerdings erst später, als bei gesunden Frauen eintretenden Climacterium, wie die Uteruswand zunehmend, schrumpfen, ja vollständig verschwinden können. Zweitens können sie der Verfettung anheimfallen und so durch Necrobiosis zu Grunde gehen. Das dritte, sehr seltene Stadium der regressiven Metamorphose bei Fibromyomen ist die Ablagerung von schwefelsauren, phosphorsauren und kohlensauren Kalksalzen, die in der Regel in dem Bindegewebe stattfindet. Als letzter Beweis für den gewöhnlich gutartigen Ausgang dieser Neoplasmen ist noch der Umstand heranzuziehen, dass sie in manchen Fällen die Schleimhaut des Cavum uteri durchbrochen haben und zu gestielten Polypen geworden sind, welche in die Kategorie der submucösen Tumoren gehören. Durch eintretende Ernährungsstörungen reisst der Stiel durch, so dass der Tumor frei im Cavum uteri liegt und hier als Fremdkörper auf dem Wege des Reflexes Kontraktionen auslöst, infolge deren er in die Vagina ausgestossen d. h. regulaer geboren wird.

Jedoch weichen sie, wenn auch äusserst selten, von dem gewöhnlich günstigen Verlaufe ab und geben dann eine sehr schlechte Prognose. Durch unglückliche Zufälle können durch kleine Schleimhautwunden Entzündungserreger in die Geschwulst eindringen, dieselbe kann dann verjauchen und zu schweren Erkrankungszuständen und Gefahren Veranlassung geben. Von ganz besonderem Interesse sind wegen ihrer Seltenheit die malignen Formen, die sarcomatöse und carcinomatöse, unter welchen das Fibromyom schliesslich auftreten kann. Ueber die sarcomatöse Degeneration des Fibromyoms will ich nur bemerken, dass schon Rockitansky, Virchow und andere die An-

sicht aufgestellt haben, dass diese sog. Fibrosarcome meist aus homologen Geschwülsten, aus einfachen Fibromen und Myomen, hervorgingen und selten primär aufträten. Kunert und dann Schröder haben die Ansicht vertreten, dass es sich in diesen Fällen immer um sekundäre Metamorphose von Fibromyomen handle, dass die Fibrosarcome immer sarcomatös degenerirte Fibrome seien.

Noch seltner sind die Fälle, in denen Fibromyom und Carcinom combiniert auftritt und daher auch ebenso dunkel die Ansichten über den aetiologischen Zusammenhang dieser so verschiedenen Geschwulstarten.

Bevor ich die in der Litteratur beschriebenen Fälle und Ansichten über diese äusserst selten auftretende Erscheinung berichte, sei es mir gestattet, einen von mir selbst beobachteten derartigen Fall zu beschreiben, welcher im Wintersemester 1895 in der gynaekologischen Klinik zu Greifswald zur Untersuchung gelangte und mir von Herrn Geheimrat Prof. Dr. Pernice zur Veröffentlichung gütigst überlassen wurde.

Anamnese: Patientin, die 43jährige Frau Gl. aus Reetz, ist bis zum Sommer 1892 nie ernstlich krank gewesen und fühlte sich stets kräftig und gesund. Die Ehe, welche sie mit ihrem 25. Lebensjahre einging, blieb kinderlos. Die Menses waren stets regelmässig ohne besonders starke Schmerzen und Blutungen. Im Sommer 1892 begann ihre Leidensgeschichte. Nachdem sie bereits mehrere Wochen vorher ziehende Schmerzen in der Sacralgegend bemerkt hatte, trat eine 7 Wochen anhaltende Blutung ein. Während derselben bemerkte sie ein allmähliches Anschwellen ihres Unterleibes, welches deutlich zu-

nahm. Durch ärztliche Behandlung wurde die Blutung zum Stillstand gebracht. Nach den hierauf zunächst eintretenden Menses stellten sich wieder Blutungen ein, welche 3 Wochen anhielten. Mit dem Stillstand derselben zeigte sich Fluor und unregelmässiges Eintreten sehr schmerzhafter Menses, welche in Intervallen von 8 Tagen — 4 Wochen wechselten. Trotzdem waren dieselben nur sehr schwach, oft bestanden sie nur in Abgang von wenigen Blutgerinnseln. Infolge der Schmerzen, welche auch während der Menstrualpausen in gleicher Stärke anhielten, trat im Herbste allmählich mit gleichzeitigem Schwunde des Appetits allgemeiner Kräfteverfall bei der Patientin ein. Der jetzt hinzugerufene Arzt diagnostizierte nach Angabe der Patientin Anschwellung der Gebärmutter und erteilte ihr den Rat, sich in die hiesige Frauenklinik aufnehmen zu lassen. Nach Aussage der Patientin ist nach einer vor 14 Tagen vorgenommenen Uterusausspülung der solange geruchlose, gelbliche, fleischwasserähnliche, aber klare Ausfluss eiterähnlich geworden und hat einen aashaften Geruch angenommen. Die Schmerzen haben noch zugenommen.

Status praesens am 28. I. 95. Patientin ist eine mittelgrosse Frau von ziemlich starkem Körperbau, schlaffer Muskulatur. Die sichtbaren Schleimhäute sind normal. Die Brüste sind schlaff und weich, der Warzenhof pigmentiert, ohne dass sich durch Druck auf dieselben Colostrum entleert. Das Abdomen ist besonders auf der linken Seite stark aufgetrieben. Der Umfang desselben misst über den Nabel 86 cm, zwischen Nabel und Symphyse 92 cm. Die Haut des Abdomen ist straff gespannt und mit frischen Striae behaftet, die Linea alba zeigt schwache Pigmentierung. Der Nabel ist etwas prominent.

Die Palpation des Abdomen ergiebt einen handbreit über den Nabel reichenden, mit seinem grössten Teile auf der linken Seite liegenden Tumor, welcher sich nur schwer von rechts nach links dislocieren lässt. Rechts von dem Tumor zeigt sich deutlich ein auf Druck schmerzhaftes Infiltrat.

Die bimanuelle Untersuchung ergiebt folgendes Resultat: Die Portio vaginalis ist nach rechts und hinten verdrängt, der Muttermund für einen Finger durchgängig. Der Uterus selbst ist bis handbreit über der Symphysis ossis pubis zu fühlen und mit dem linksseitigen Tumor verwachsen.

Die Sonde dringt nach vorn 15 cm concav in den Uterus hinein. Aus der Scheide sickert dauernd ein übelriechender mit Fetzen vermischter Ausfluss.

Weiterer Verlauf.

Stat. vom 25. I. 95. Es hat sich ein deutlich zu palpierendes, sehr schmerzhaftes Exsudat der Bauchdecken ausgebildet, welches rechts von der Linea alba liegend bis handbreit über den Nabel reicht. Fluctuation ist nirgends fühlbar.

Status am 29. I. 95. Die Schmerzhaftigkeit hat nachgelassen.

Status am 17. II. 95. Das Bauchdeckenexsudat besteht noch, aber weniger deutlich fühlbar.

Status am 16. II. 95. Da Patientin in der letzten Zeit fieberfrei war, der stinkende Ausfluss ziemlich nachgelassen hat, und von einer Radikaloperation Heilung zu erhoffen ist, wird vorläufig die Probelaparotomie beschlossen.

Klinische Diagnose: Verjauchtes Fybromyom.

Operation in Narkose am 16. III. 95. Nach deüblichen Vorbereitung wird die Patientin in Becken

hochlagerung auf den Operationstisch gelegt. Es wird ein 12 cm langer Schnitt in der Linea alba geführt. Nach Durchtrennung der Fascie kommt man bereits auf eine deutliche, schwielenartige Verdickung im praeperitonealen Gebiet. Das Peritoneum ist zum grössten Teil mit dem Tumor verwachsen. Bei Eröffnung des Peritoneums stösst man auf einen abgekapselten, zwischen Tumor und Peritoneum liegenden Abscess. Der beim Einschnitt herausquellende Eiter wird sorgfältig aufgefangen und sofort Abstand von einer weiteren Operation genommen. Die Bauchwunde wird bis auf eine dem Abscess angrenzende Stelle geschlossen und dieser selbst mit Jodoformgaze tamponiert.

Weiterer Verlauf nach der Operation.

26. III. 95. Die Patientin hat die Operation verhältnismässig gut überstanden. Die Bauchwunde hat sich per granulationem geschlossen. Der Stuhlgang ist normal.

28. III. 95. Es ist plötzlich ausserordentlich starkes Oedem der linken unteren Extremität aufgetreten. Es wird Feststellung des Beines und Priessnitz angeordnet.

5. IV. 95. Das Oedem ist im Schwinden begriffen, dagegen ist plötzlich Fieber eingetreten. An der alten Abscessöffnung ist Fluctuation fühlbar. Die Abscesshöhle wird eröffnet und ein jauchig stinkender Eiter entleert. Täglicher Verbandwechsel und Scheiden-Uterusausspülung wird angeordnet.

15. IV. 95. Die Wunde hat sich geschlossen. Die Temperatur ist seit gestern wieder normal.

24. IV. 95. Die Patientin befindet sich leidlich. Gegen den übelriechenden Ausfluss kommen mit Perubalsam getränkte Tampons in Anwendung.

2. V. 95. Der Zustand der Patientinhat sich wesentlich verschlechtert, bei vollständigem Fehlen des Appetites, häufigem Erbrechen und 4 Tage andauernder profuser Diarrhoe nehmen ihre Kräfte sichtbar ab. Eiter im Stuhl ist nicht nachweisbar.

10. V. 95. Es hat sich abends ein Bauchdeckenabscess gebildet, welcher in der alten Narbe eröffnet wird. Es entleert sich aus demselben übelriechender jauchiger Eiter. Tägliche Ausspülung und Verbandwechsel.

15. V. 95. Der Kräfteverfall hat einen excessiven Grad erreicht, so dass am

21. V. 95. der Exitus letalis eintritt.

Sectionsergebniss.

Die am 22. Mai von Herrn Prof. Grawitz im pathologischen Institute vorgenommene Section ergab folgende Einzelheiten:

Da für die Beurteilung des vorliegenden Falles nur die Besichtigung der Bauchorgane von Belang ist, so will ich mich auf die Schilderung der krankhaften Veränderungen derselben beschränken.

Die weibliche Leiche ist mittelgross, ziemlich kräftig gebaut, im Allgemeinen weiss, am Bauch finden sich zahlreiche Striae. Das Fettpolster des Bauches und der unteren Extremitäten ist reich entwickelt, die Armmuskulatur welk und dünn, zeigt keine Totenstarre. Am Abdomen beginnt unter dem Nabel eine bis zur Symphyse reichende Narbe, welche in ihrer Länge 18—19 cm misst. 10 cm unter dem Nabel ist im Verlauf der Narbe eine offene Wundstelle von 4 cm, durch die man in eine innerhalb der Bauchdecken gelegene, von Granulationsgewebe ausgekleidete Eiterhöhle gelangt. Bei Eröffnung der Bauchhöhle wird links am Nabel vorbeigeschnitten,

wobei sich im ganzen oberen Gebiete eine ziemlich feste Verwachsung zwischen Darmschlingen und Bauchwand ergiebt, während man im unteren Teile auf eine mit schmieriger Jauche gefüllte Höhle stösst, in welcher gröbere, äusserst übelriechende graugelbe Gewebsklumpen frei schwimmen. Diese Jauchhöhle ist abgeschlossen sowohl gegen die obere Hälfte der Bauchhöhle als auch gegen den erwähnten, in den Bauchdecken liegenden Abscess. Mehrere Schlingen des Dünndarms, vornehmlich aber die Flexura sigmoidea bilden die Begrenzung der Jauchhöhle, während nach unten ein derber, kugliger, dem Uterus angehörender Tumor und nach oben die Bauchdecken den Eiterherd begrenzen. Beim Ablösen der Dünndarmschlingen zeigen sich sehr feste Verwachsungen, besonders in der Nähe der Jauchehöhle. Eine dieser an den Bauchdecken angelöteten Schlingen zeigt eine grünliche Verfärbung, während eine offene Communication zwischen Bauchdecken und Beckenabscess nicht vorhanden ist. Beim Loslösen der Flexura sigmoidea in der linken Beckenregion stösst man in dem faulig zerfallenen, übelriechenden Gewebe auf weiche, weisse, markige Geschwulstmasse, welche erkennen lässt, dass ein grosser Teil des faulig aussehenden Gewebes zwischen Darm und Uterus einer weichen Krebsmasse angehört. Es werden nun die Beckenorgane in toto herausgenommen. Die Harnblase enthält reichlichen klaren Urin, die Schleimhaut derselben ist blassgrau. Durch den vorliegenden Tumor ist die hintere Blasenwand etwas convex nach innen gewölbt, gegen den Uterus wenig verschieblich. Die Scheide ist im vorderen Teile gerunzelt, die Innenfläche grauweiss, im hinteren Scheidengewölbe findet sich eine flache Erosion von schmutzig-graugrünem Grunde, ferner

einzelne kleine erodierte Stellen an der Portio. Letztere ist sonst vollkommen erhalten. Mit der Scheere gelangt man in den Uteruskanal, der stark von der Mittellinie nach rechts abweicht, da von links her ein kugliger Tumor gegen das Cavum uteri vorgewölbt ist. Die Uterushöhle lässt im Cervicalkanal keine Falten mehr erkennen, dagegen ragen mehrere warzenähnliche, weiche, aber noch von Schleimhaut überzogene, polypenähnliche Krebsknoten in dieselbe hervor. Im oberen Abschnitte geht das Cavum uteri in eine von verjauchter, faulig stinkender Geschwulstmasse gebildete Höhle über, welche durch die ganze Uteruswand hindurch mit der erwähnten im Becken abgekapselten Jauchehöhle in offener Verbindung steht, so dass man vom Uterus her direkt eine Scheere in die Bauchhöhle durchschieben kann.

Der Uterus misst von der Portio bis zum peritonealen Ueberzug des Fundus 14 cm. Der in der Medianlinie geführte Durchschnitt lässt vom Fundus bis zur Vaginalportion Uterusmuskulatur erkennen, wobei man deutlich sieht, dass im Corpus uteri ein kugliger, 8 cm im Durchmesser betragender Myomknoten gelegen ist, dessen äusserste Begrenzung noch das charakteristische Bild eines intraparietalen Myoms bietet, während die Hauptmasse nach dem Cavum uteri zu aus jauchig zerfallener Krebsmasse besteht. Unmittelbar oberhalb der Cervicalportion ragt ein zweiter kugliger, ungefähr 3 cm im Durchmesser betragender Knoten von der Uteruswand halbkuglig in den Cervicalkanal hinein, der ebenfalls in seinem äusseren Teile nach der Uteruswand zu faserige Structur, weisse Farbe und derbe Consistenz erkennen lässt, während er nach dem Lumen des Uterus zu weich wird und in zerfallene Geschwulstmasse übergeht.

Zwischen diesen beiden intraparietalen Myomknoten liegt in der Medianlinie ein Gebiet von 3 cm Länge, in welchem sich das rote Gewebe der Uteruswand deutlich gegen die Knoten absetzt, aber überall von weichen Krebspartikelchen infiltriert. Vorn rechts lässt sich die zurückgeschlagene Tube frei präparieren. Das Ende derselben geht in eine Gruppe von Blasen über, welche durch klaren Inhalt prall gespannt erscheinen. An der linken Seite des Fundus uteri, wo die Wandung desselben perforiert ist, lässt sich nichts mehr von der Tube nachweisen. Die Stelle des Eierstockes wird durch einen faustgrossen, weichen Krebsknoten eingenommen. Der linke Ureter ist rings von Krebsmasse umwuchert, an seinem oberen Ende geschlängelt und dilatiert, sodass die Lichtung ungefähr 8 mm im Durchmesser hat. Beim Aufschneiden des Mastdarms erscheint der untere Teil gleichmässig gerötet, mit reichlicher Faltenbildung versehen. Dann kommt eine hellgraue Strecke, welche nach einem circa 20 cm langen Verlauf in eine handtellergrosse diffus grünliche Partie übergeht, in welcher das S. Romanum die Begrenzung der Jauchehöhle gebildet hatte. Hier sieht man ein rundes Loch von 1 cm Durchmesser mit glatten, grünlich verfärbten Rändern und drei kleinere für eine Sonde eben durchgängige Perforationen, welche von der Jauchehöhle in das Darmlumen führen. Oberhalb ist die Darmschleimhaut blassgrau, intact.

Beide Nieren sind etwas vergrössert, die Rinde leicht getrübt, von geringem Blutgehalt, die Marksubstanz ist transparent, links besteht eine leichte Erweiterung des Nierenbeckens, dessen Schleimhaut übrigens intakt ist. Beide Venae iliacae sind durch alte festhaftende Thromben geschlossen. Die Throm-

bose setzt sich in die Vena cava fort. In der Höhe der Nierenvenen sieht der Thrombus fast wie markiges Geschwulstgewebe aus. Von hier aus ragt ein weicheres Gerinnsel bis zur Einmündungsstelle der Lebervene in die Vena cava hinauf. Die mikroskopische Untersuchung der Thrombusmasse ergiebt ausser massenhaften Bakterien und feinen Kernen eine Anzahl cylindrischer Zellen, welche den aus dem Uterus entnommenen Geschwulstzellen sehr ähnlich sind. Die Leber zeigt reichliche Fettinfiltration, der Magen ist auffallend weit und enthält Gas- und flüssigen Inhalt. Am Pylorus findet sich ein auffallend dicker Muskelring. Die Milz zeigt etwas Vergrösserung, geringen Blutgehalt, rote Schnittfläche, ziemlich derbe Consistenz.

Diagnose: Fibromyomata uteri intraparietalia, Carcinoma exulceratum fundi uteri, Infiltratio carcinomatosa fundi et cervicis uteri et myomatum uteri, ulcus gangraenosum perforatum in cavum abdominis, Peritonitis incapsulata ichorrhosa cum perforatione in flexuram coli, Synechia partialis peritonei fibrosa, Hydronephrosis sinistra, Hyperplasis lienis chronica, Anaemia pulmonum, Myocarditis parenchymatosa.

Epikrise.

Bevor ich die Ergebnisse der mikroskopischen Untersuchung mitteile, sei es mir gestattet, eine kurze Recapitulation der makroskopisch erkennbaren pathologischen Veränderungen anzustellen, mit besonderer Berücksichtigung derjenigen Verhältnisse, welche mir für die Beantwortung der dieser Arbeit zu Grunde liegenden Frage massgebend erscheinen.

Der aus der Leiche herausgenommene, der Länge nach aufgeschnittene Uterus zeigt drei von einander

deutlich abzugrenzende, pathologisch veränderte Stellen, welche die ganze Dicke seiner Wandung durchsetzen. Zwei von ihnen, die eine im Fundus uteri, die andere gleich oberhalb der Portio vaginalis gelegene, imponieren wegen ihrer Consistenz, ihrer abgegrenzten, halbkugligen bis kugligen Form und ihrer grauweissen Farbe charakteristisch als Fibromyome, während die dritte, zwischen diesen beiden Geschwülsten gelegene Stelle, mehr eben, von roter Farbe, welche eine gelblich-grauweisse, streifenförmige Zeichnung aufwies als mit Krebsgewebe durchsetzte, noch erhaltene Uterusmuskulatur angesprochen wurde. Die hauptsächlich hier in Betracht kommenden beiden Fibromyomknoten zeigten bezüglich der Consistenz und Verfärbung ihrer einzelnen Bezirke eine grosse Aehnlichkeit. Beide erscheinen in ihren äusseren, nach der Bauchhöhle sehenden Zonen makroskopisch gut erhalten, ebenso das sie überziehende Peritoneum, während sie von ihren mittleren Teilen nach dem Cavum uteri hin allmählich in eine weiche, graugrünlich gefärbte Gewebsmasse übergehen, deren Consistenz sich in dem im Fundus gelegenen Knoten sogar bis zur Verjauchung steigert, so dass die Schleimhaut des Uteruscavum hier nicht mehr zu erkennen ist, während die den untereren Geschwulstknoten überziehende Schleimhaut erhalten ist.

Mikroskopischer Befund.

Die mikroskopische Untersuchung der beiden beschriebenen Geschwulstknoten bestätigt und erweitert den makroskopischen Befund. An frischen Präparaten zeigt sich die Krebswucherung aus polymorphen, vielfach aber ausgesprochen cylindrischen Epithelzellen bestehend. Die zahlreichen, aus jedem der

beiden Fibromknoten mit dem Mikrotom angefertigten Schnitte, welche in Alkohol gehärtet und in Methylblau gefärbt wurden, zeigen folgende mikroskopischen Bilder. Die aus dem im Fundus uteri liegenden Tumor und zwar dessen compacten Teil entnommenen Schnitte zeigen reichliche Bindegewebsfasern, teils diffus verlaufend, teils in regelmässigen Fibrillenbündeln angeordnet; zwischen diesen sieht man, zerstreut oder zu Zügen vereint, längliche, spindelförmige, an den Enden spitz auslaufende Zellen, welche in ihrer Mitte den für glatte Muskelzellen charakteristischen gestreckten, stäbchenförmigen Kern tragen. Nicht immer spindelförmig treten die Muskelzellen hervor, sondern auch rund oder oval, ein Umstand, der darin seinen Grund hat, dass dieselben im ersten Falle in der Längsrichtung, im zweiten Falle quer oder schräg von dem Messer durchtrennt waren. Diese Beobachtung gestattet den Schluss, dass die Muskelzüge nicht alle in derselben Richtung verlaufen, sondern sich durchqueren und durchkreuzen. Dieses Bild ist charakteristisch für die Struktur des Fibromyoms. Hier und da sieht man in den Präparaten Lumina kleiner Blutgefässe mit den sich grünlich von der blau fingierten Umgebung abhebenden roten Blutkörperchen, in ebenso geringer Anzahl sind kleine Lymphgefässe anzutreffen. Innerhalb dieser fibromuskulären Gewebsmasse finden sich teils zerstreut, teils zu Haufen und Zapfen gruppiert, ziemlich grosse, cylindrische mit gekörntem Protoplasma versehene Zellen, welche unzweideutig den Typus der Epithelzellen an sich tragen und durch diese Eigenschaft die Anwesenheit von Krebsmasse in der Substanz der Fibromyome dokumentieren, wie schon bei der makroskopischen Untersuchung mit Bestimmtheit zu ver-

muten war. An den Berührungsflächen der Krebskörper und des fibromuskulären Gewebes zeigen sich kleine, teils rundliche, teils formlose, zahlreiche Elemente, welche in ihrem Gesamteindruck das Bild der kleinzelligen Infiltration darbieten, und die Gebiete einnehmen, innerhalb deren die fibromuskuläre Neubildung unter dem Heranwuchern der Krebszapfen zu Grunde geht, ein Vorgang, welcher von W. Heidemann in Virchows Archiv des Genaueren dargelegt worden ist. Der oberhalb der Cervicaloperation gelegene Fibromyomknoten weist im grossen und ganzen dieselben histologischen Strukturverhältnisse auf, ebenso der zwischen den beiden Geschwulstmassen gelegene Teil des Uterus, welcher sich schon makroskopisch als mit Krebsmassen durchsetzt erwies, mit dem Unterschiede, dass in demselben die glatten Muskelzüge in mehr gleicher Richtung verlaufend, in ihrer Menge gegenüber dem Bindegewebe bei weissem praevalieren. Ein Vergleich der Gesamtheit der Schnitte der beiden Geschwulstknoten ergiebt ein bedeutend reichlicheres Auftreten von Krebshaufen in dem im Fundus uteri als in dem oberhalb der Portio vaginalis gelegenen Fibromyom. Ferner zeigen in beiden Neoplasmen die aus ihren nach dem Cavum uteri hinsehenden Teile entnommenen Schnitte ebenfalls sich reichlicher von Carcinomknoten durchsetzt, als die Schnitte, welche aus dem nach der Bauchhöhle zu liegenden Teile des Tumors entnommen sind.

Wie aus dem klinischen Verlauf ersichtlich, handelte es sich im vorliegenden Falle anfangs um eine allerdings von heftigen Blutungen begleitete, gutartige Geschwulst, um ein nicht compliciertes Fibromyoma uteri, das später gefahrdrohende Symptome zeigte und klinisch sich als verjaucht darstellte. Die

pathologische Sektion und die mikroskopische Untersuchung ergab den überraschenden Befund, nach welchem es sich hier um die seltene Combination des Fibromyoms mit Carcinom handelt.

Die Ansichten über die Ursache dieses innigen Zusammenhanges der beiden histologisch und histogenetisch verschiedenen Geschwulstarten haben bis jetzt zu keinem bestimmten Resultat geführt, weil in der Litteratur nur wenig derartige Fälle berichtet sind und diese zum Teil wegen ihrer Unvollständigkeit zum Antreten eines wissenschaftlichen Beweises kaum verwendbar sein dürften.

Litteratur.

Die Frage, ob Fibromyome carcinomatös entarten können, oder ob die Myome ein praedisponierendes Moment für die Entwicklung des Carcinoms abgeben, oder ob endlich ihr Zusammenvorkommen ein rein zufälliges ist, ist schon vielfach ventiliert, jedoch bis jetzt noch nicht vollständig entschieden worden. Das Verdienst auf die Möglichkeit einer wirklichen primären Degeneration des Fibromyoms in Carcinom hingewiesen zu haben gebührt unstreitig Klob, wenn auch der von ihm beschriebene Fall, nach dem Urteile Gusserows, so unvollständig ist, dass er zunächst kaum beweisend sein dürfte. Klob berichtet folgendes: Ich hatte Gelegenheit einen Fall von Carcinoma uteri zu beobachten, wobei das letztere von der hinteren oberen seitlichen Körperwand ausging. Das Praeparat habe ich 1862 dem Salzburger Museum einverleibt, und es ist der Fall auch darum von besonderem Interesse, weil er zur Evidenz sicher stellt, dass auch aus einem runden Gebärmutterfibroid sich Medullarcarcinom entwickeln könne. Die Neubildung

stellte eine kindskopfgrosse Geschwulst dar, welche den Uterus äusserlich gleichförmig in Form eines im fünften Monat schwangeren vergrösserte; auch innen ragte von links her die von einer Schicht Uterusmuskulatur überkleidete Neubildung in die entsprechend ausgedehnte Uterushöhle hinein und gerade so, wie ein Fibroid allenthalben abgegrenzt und aus der Gebärmuttersubstanz herauszuschälen. Die Neubildung erwies sich in ihren zwei unteren Drittteilen nekrotisiert, in den untersten Abschnitten verjaucht, in den oberen Dritteilen war neben deutlich fibromuskulären Gewebsteilen exquisiter Medullarkrebs zu erkennen. Der Uterus war überdies an seiner linken unteren Partie spontan quer eingerissen und das Weib an Verblutung gestorben. Klob glaubt aus diesem von ihm beobachteten Falle eine primäre Degeneration des Fibromyoms in Carcinom, eine wirkliche Metamorphose und Metaplasie der Bindegewebszellen in Epithelzellen annehmen zu müssen.

Ferner hat Liebmann in dem „Centralblatt für Gynaekologie 1889" unter dem Titel: „Ein Fall von Myocarcinom des Uterus" folgendes berichtet:

Am 19. Mai 1887 wurde in meine Abteilung des Triester Civilhospitales eine 44jährige Bäuerin aufgenommen; die Frau, welche 2 Kinder geboren hatte, soll stets gesund gewesen sein. Seit 2 Jahren litt dieselbe an typischen Uterusblutungen, die mit Schmerzen im Kreuze verbunden waren, seit einigen Wochen trat statt der Metrorrhagie ein sehr reichlicher, stinkender, wässriger Ausfluss ein. Patientin ist sehr abgemagert und sieht bleich und kachektisch aus. In der Scheide findet man einen orangegrossen, weichen, bröckligen, gelappten Tumor, der vom Uterus auszugehen scheint. Letzterer ist garnicht oder wenigstens

unerheblich vergrössert. Unmittelbar nach Aufnahme der Kranken wird hauptsächlich im Interesse der anderen in demselben Saale liegenden Patienten zum Zwecke der Desinfection und höchstens, um palliative Hilfe zu leisten, der Tumor ohne Narkose und ärztliche Assistenz teils mit der Hand, teils mit dem scharfen Löffel entfernt. Nach Entfernung desselben stellte es sich heraus, dass die Wände der Scheide, des Cervix, ja sogar der grösste Theil der Uterusschleimhaut von der Neubildung angegriffen waren; die Masse, welche sich durch den stark erweiterten Muttermund herausgedrängt hatte, ging vom Fundus uteri, wo sich eine Art Stiel befand, aus. Ich kratzte diese Region so gründlich als möglich aus und machte dann ausgiebige Irrigationen in die Uterushöhle hinein. Tags darauf war die Vaginalportion wieder hergestellt, der Cervicalkanal nicht mehr für die Finger durchgängig; es zeigt sich nun, dass der Uterus nicht vergrössert, beweglich, von normaler Grösse und Consistenz war, ebenso war die Portio glatt, kurzum die Gebärmutter schien normal.

Die mikroskopische Untersuchung des Tumors ergab, dass die Geschwulst durchweg aus glatten Muskelfasern und Epithelzellen bestand. Erstere waren fast überall in Wucherung begriffen, einzelne Bündel von Muskelfasern zeigten reichliche Kernvermehrung. Die Faserzellen bildeten das Stroma des Tumors; in dem Stroma liess sich fast kein Bindegewebe nachweisen; wo es und zwar spärlich vorhanden war, war es fast ausschliesslich in Begleitung der Blutgefässe zu finden. Die je nach der Beschaffenheit und Consistenz der einzelnen Partieen des Tumors grösseren und kleineren Krebsalveolen waren mit Epithelialzellen der verschiedensten Grösse und

von mannigfacher Form (eckig, kantig, geschwänzt, mit Einkerbungen versehen) gefüllt. Die Zellen zeigten auch die verschiedensten regressiven Metamorphosen und Ernährungsstadien (fettige, hyaline Entartung, Vacuolenbildung). Die Kerne derselben waren im Allgemeinen gross, rund und granuliert und stark vermehrt. Das numerische Verhältnis zwischen Stroma (Faserzellen) und Alveolen war in verschieden Partieen des Tumors verschieden; einzelne boten ganz das Aussehen eines Medullarcarcinoms. Auch dieser Autor zieht aus seinen Beobachtungen den Schluss, dass es sich hier um eine primäre carcinomatöse Metamorphose, um ein „wirkliches Myocarcinom" handle, während Gusserow in seinem Werke: Geschwülste des Uterus den von Liebmann beschriebenen Fall folgendermassen beurteilt: „Liebmann beschreibt ein krebsig infiltriertes Fibromyom bei primärem Scheidenkrebs, bei welchem die krebsige Infiltration auch die Uteruswandungen, welche das Fibrom umgeben, betroffen hatte."

Einen dritten Fall von Fibromyom und Carcinom des Uteruskörpers finde ich noch angeführt von Wagner. In diesem Falle handelte es sich um eine 54jährige Frau, bei der nur durch Zufall die Diagnose auf Carcinoma und Fibromyomata uteri gestellt wurde. Durch die Operation wurde der Uterus entfernt und weist folgende Verhältnisse auf: „Der exstirpierte Uterus zeigt eine Länge von 10 cm, davon kommen auf die Dicke des Fundus 4 cm. An anderen Stellen ist die Dicke des Uterus verschieden, je nachdem in der Wandung ein Myom sitzt oder nicht. Die Gestalt des Uterus ist infolge von ungemein zahlreichen Myomen eine sehr höckerige. Beim Aufschneiden in seiner longitudinalen Axe zeigen

sich auf der inneren Schleimhautfläche, beginnend über dem inneren Muttermund und bis zum Fundus uteri sich hinziehend, grosse zottige, radiär angeordnete Massen. Die Mitte dieser polypösen Wucherungen ist stark mit Blut durchsezt. Diese Massen sind an einzelnen Stellen mehrere Centimeter dick. Die vordere Schleimhaut ist mit zahlreichen, warzigen Erhebungen versehen. Rechts in der Kante geht die markige Infiltration in ein Fibromyom über. Die Uteruswand ist von sehr zahlreichen Fibromyomen durchsetzt. Unter den vielen Fibromyomen war nur ein einziger carcinomatös. Wagner sagt hierüber: Die Praeparate, welche ich aus einem Myome fertigte, ergeben ein Resultat, dass ich freilich nicht erwartet hatte; es stellte sich heraus, dass die Intumescenz gar kein Myom war. Nirgends konnte ich glatte Muskelfasern entdecken, dafür aber zahlreiche Krebshaufen. Überall lagen Drüsenschläuche, die zum Teil alle angefüllt waren mit Zellen, welche mitunter noch ihre cylindrische Gestalt bewahrt hatten, zumeist aber schon einen epidermoidalen Charakter zeigten. Es war also nichts weiter als ein Krebsknoten, der mir infolge seiner Grösse makroskopisch als Myom imponiert hatte. Dieser Autor stellt es als unwahrscheinlich hin, dass Myome primär carcinomatös entarten können, giebt jedoch die Möglichkeit einer sekundären Degeneration zu, sowie er auch die Myome als praedisponierendes Moment für die Entwicklung der Carcinome ansieht und zwar deshalb, weil die Myome einen gewissen Reiz auf das Endometrium ausüben, welches, wie Wyder sagt, infolge dessen verschiedenen Veränderungen unterworfen ist, und so ein Carsinom auf der erkrankten Schleimhaut sich leichter entwickeln kann. Diese Veränderungen bestehen nach Schröder

wahrscheinlich darin, dass die gewöhnlich bei Fibromgeschwülsten gleichzeitig vorhandene chronische Entzündung der Mucosa die Ursache zunächst einer Wucherung der Drüsen ist, diese, ursprünglich typisch als Adenom auftretend, geht in die atypische, Epitheliom, über.

Hegar giebt in seiner operativen Geburtshilfe kurz an, dass er ein submucöses Myom enucleiert habe, auf dessen Schleimhautseite sich nach Durchbruch der Capsel ein Carcinom entwickelt habe.

Es sind endlich noch weitere 4 Fälle von Myom und Carcinom nebeneinander in der Litteratur angeführt, welche Wahrendorf publiciert hat. Auch er spricht sich vollständig gegen die Möglichkeit einer primären Entartung des Myoms in Carcinom aus, im übrigen schliesst er sich den Ansichten von Wagner vollständig an.

Wie wir gesehen haben, gehen die Ansichten über den aetiologischen Zusammenhang der beiden histogenetisch und pathogenetisch so verschiedenen Geschwulstarten weit auseinander. Während Klob und Liebmann mit Bestimmtheit aus ihren Beobachtungen annehmen zu müssen glauben, dass das Fibromyom durch Umwandlung seiner Zellen in Epithelzellen primär in ein Carcinom übergehen könne, leugnen Wagner und Wahrendorf eine primaere Metaplasie des Fibromyoms in Carcinom vollständig, geben aber zu, dass es sich in den von ihnen beobachteten Fällen um eine krebsige Infiltration des Fibromyoms handle, welche ausginge von einem primaer auf der Mucosa entstandenen Medullarkrebs.

Schroeder, Gusserow und Simpson sind der Ansicht, dass die Möglichkeit eines solches Vorganges, wo von der bedeckenden Schleimhaut die Carcinom-

wucherung in die muskulösen Elemente übergreifen könne, nicht von der Hand zu weisen sei, für eine primäre derartige Krebsentwicklung seien bis jetzt durchaus keine genügenden Beobachtungen vorhanden. Ferner geben sie die Möglichkeit zu, dass der durch das Fibromyom gesetzte Reiz und die dadurch hervorgerufene chronische Entzündung die Ursache für die Entwicklung eines Carcinoms seien könne.

Auch bei dem von mir beobachten Falle muss ich zur Erklärung des aetiologischen Zusammenhanges der beiden Geschwülste den Ansichten von Schroeder, Gusserow und Simpson beitreten, eine primäre Metamorphose des Fibroms in Carcinom von der Hand weisen und eine Infiltration des zuerst vorhanden gewesenen Fibromyoms durch die krebsige Wucherung annehmen, welche ausging von der das Fibromyom überziehenden Uterusschleimhaut. Als Grund hierfür scheint mir der Umstand zu sprechen, dass die der Schleimhaut zunächst liegenden Partieen des Tumors bei weitem am stärksten krebsig durchsetzt waren, die Schleimhaut selbst vollständig durch Krebsmasse substituiert war.

In diagnostischer Hinsicht möchte ich nur noch bemerken, dass es bei Zusammenvorkommen von Fibromyom und Carcinom schwer ist, die richtige Diagnose zu stellen. Das gewöhnliche Symptom der Blutung kann sowohl beim Myom wie beim Carcinom vorkommen, ebenso die Schmerzparoxysmen, die Verlängerung des Uteruskavum. Differentialdiagnostisch sind für den Praktiker wichtig folgende Punkte: Carcinome treten im höheren Alter auf, während Myome sich gleich in den Pubertätsjahren entwickeln können. Bei Carcinomen ist der Uterus meist fixiert durch Synechieen mit den Nachbarorganen, es treten

Metastasen auf, während dieses bei den Myomen selten der Fall ist. Charakteristich für Carcinome ist der stinkende Ausfluss, und dass ferner die Carcinome mehr Anlass zur Verhaltung der Faeces geben, während Myome Urinverhaltung herbeiführen. Auch ist endlich der Marasmus, die Krebskachexie diagnostisch in Betracht zu ziehen. Im Allgemeinen kann man wohl sagen, dass der Krankheitsverlauf einer derartigen Combination von Myom und Carcinom dem des schwereren Leidens, der Krebsaffektion, entspricht. Sehr oft muss der Praktiker zum Mikroskope greifen, um eine sichere Diagnose stellen zu können.

Bei rechtzeitiger Erkenntniss eines derartigen Leidens bestände die Therapie in der Totalextirpation des Uterus.

Zum Schluss ist es mir eine angenehme Pflicht, Herrn Geheimrat Professor Dr. Pernice für die gütige Überweisung des Themas, sowie Herrn Professor Dr. Grawitz für die freundliche Unterstützung bei der Anfertigung der mikroskopischen Praeparate meinen herzlichsten Dank zu sagen.

Litteratur.

Klob, pathol. Anat. der weibl. Sexualorgane.

Simpson, obstetr. mémoirs,

Hegar, Operation Gynaek.

Liebmann, Centralblatt für Gynaek. 1889. Nr. 17.

E. Wahrendorf, Fibromyome und Carcinome des Uterus. Inaug. Dissert. Berlin 1887.

Gusserow, Geschwülste des Uterus.

Schroeder, Krankheiten der weibl. Geschlechtsorgane.

Pozzi, traité du Gynaek.

Lebenslauf.

Verfasser dieser Arbeit, Max Rademacher, evangelischer Confession, wurde als Sohn des Gutsbesitzers Carl Rademacher am 28. Januar 1872 zu Nieschen, Kreis Königsberg N M., geboren. Von Ostern 1879 bis Michaelis 1891 besuchte er das Gymnasium zu Schneidemühl, wohin seine Eltern verzogen waren. Nach Erlangung des Zeugnisses der Reife widmete er sich dem Studium der Medicin und begann dasselbe in Breslau. Ostern 1892 ging er nach Greifswald, wo er im Sommer 1893 die ärztliche Vorprüfung bestand. Seine klinischen Studien begann er in Berlin und Breslau wo er sich je ein Semester aufhielt, um dieselben von Michaelis 1894 in Greifswald fortzusetzen. Hier bestand er am 27. Juli 1895 das Tentamen medicum, am 29. Juli 1895 das Examen rigorosum.

Während seiner Studienzeit besuchte Verfasser die Vorlesungen, Kliniken und Kurse folgender Herren Docenten:

Breslau:

Born, Fraenkel, Hasse, Kaufmann, O. E. Meyer, Stern.

Berlin:

Fasbender, Klemperer, Lewin,

Greifswald:

Arndt, Ballowitz, Grawitz, Helferich, Landois, Limpricht, Mosler, Oberbeck, Peiper, Pernice, v. Preuschen, Schirmer, Solger, Hugo Schulz, Schmitz †.

Allen diesen seinen hochverehrten Herren Lehrern spricht der Verfasser an dieser Stelle seinen ehrerbietigsten Dank aus.

Thesen.

I.

Nach den bisherigen Beobachtungen ist eine primäre isolierte krebsige Degeneration eines Fibromyoms noch nicht erwiesen.

II.

Beim Zustandekommen der Lues spielt der Primäraffect eine Hauptrolle.

III.

Bei der inneren Anwendung von Arzneimitteln ist das Hauptaugenmerk auf deren möglichst unbeschränkte Resorbierbarkeit zu richten.

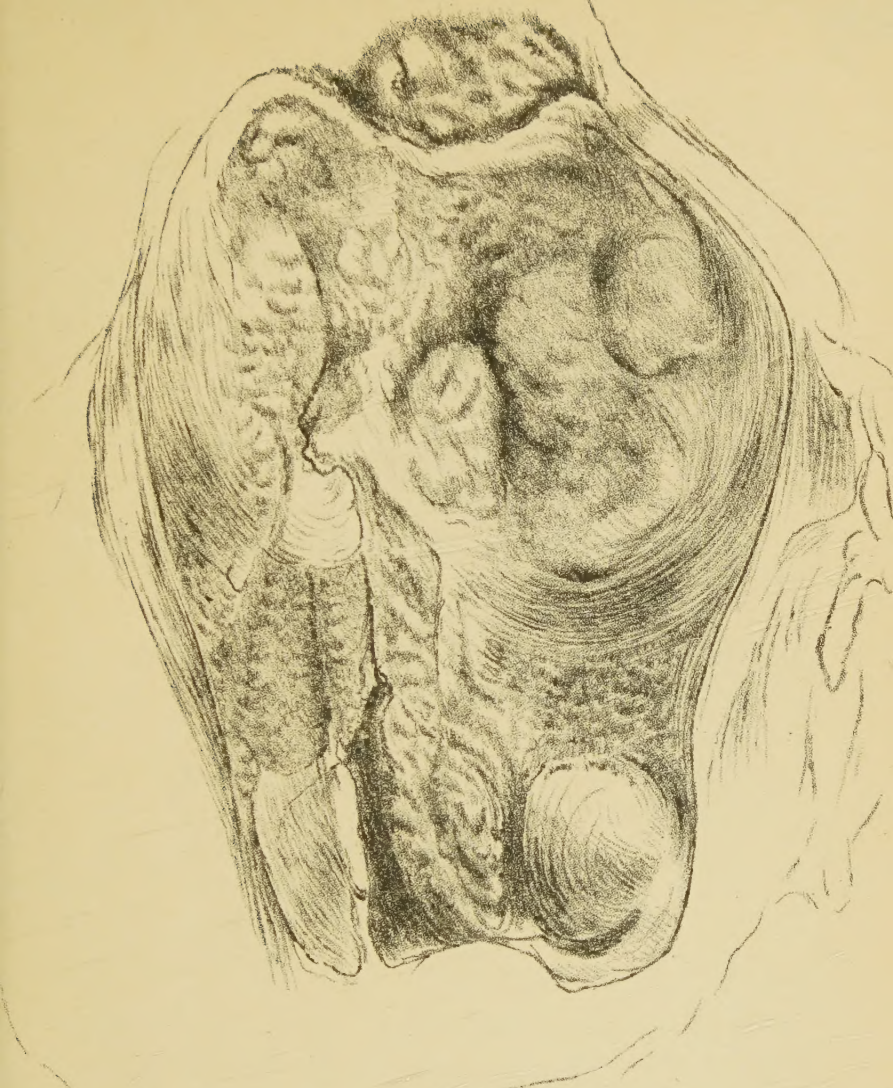

Krebsig infiltrierte Fibromyomata uteri.

Julius Abel, Greifswald.